Leberwerterhöhung

Stand September 2021

Eine häufige Frage ist die Charakterisierung einer z.B. im Ultraschall aufgefallenen fokalen Leberläsion. Hier können wir mit leberspezifischen Kontrastmitteln und der Kernspintomographie sehr gut zwischen gutartigen Hämangiomen, FNH, Adenomen und malignomverdächtigen Herden (Leberzellcarcinom, Gallenwegskarzinom, Metastasen) unterscheiden. Schwieriger ist die Frage nach diffusen Lebererkrankungen, die sich z.B. mit einer Leberwerterhöhung ausdrücken. Einfachstes Maß sowohl einer Steatosis hepatis (Fettleber, verminderte Dichte) als auch einer Zirrhose/Hämochromatose (erhöhte Dichte) ist die Nativdichte in der Computertomographie. Mit kernspintomographischen Spezialsequenzen kann man den Fettgehalt und den Lebereisengehalt quantifizieren und kartieren. Einen bindegewebigen Umbau (Leberzirrhose) erkennen wir leider erst in fortgeschrittenen Stadien an Änderungen der Lebergröße, Gestalt (Betonung des rechten Leberlappens), Oberfläche (nodulär) und Binnenstruktur (Regeneratknoten). Mindestens genauso wichtig ist die Identifizierung möglicher Ursachen für eine diffuse Lebererkrankung: Thrombose der Pfortader oder der Lebervenen (Budd Chiari), arterielle Perfusionsstörungen, vermehrte Zellularität des Knochenmarkes bei Hämochromatose, Galleabflussstörungen (primär biliäre Zirrhose), Lymphabflussstörungen (Lymphom, M. Ormond/IgG assoziierte Erkrankungen) oder neuroendokrine gastrointestinale Tumoren. Während die Ersteren die Domäne der Schnittbildgebung (CT und MRT) sind, erfordern Letztere den Einsatz der PET/CT mit F-DOPA oder Wachstumshormonrezeptorliganden Ga68-DOTA-TOC/-TATE.

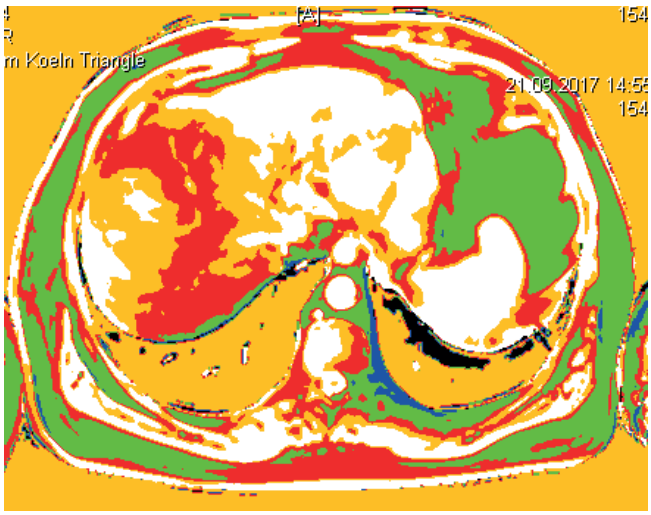

Leberfettgehalt rot Steatose MRT T1mapping

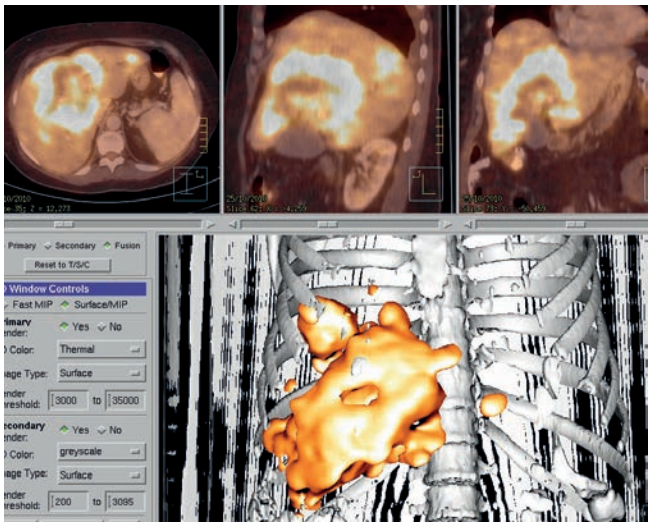

Cholangiozellulaeres Karzinom FDG-PET/CT

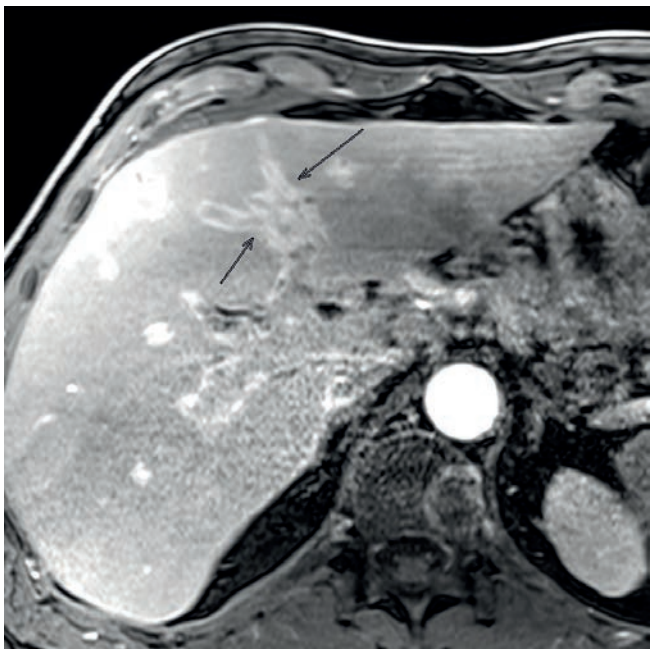

Cholangitis MRT T1 mit KM

Lebermetastasen FDG-PET/CT

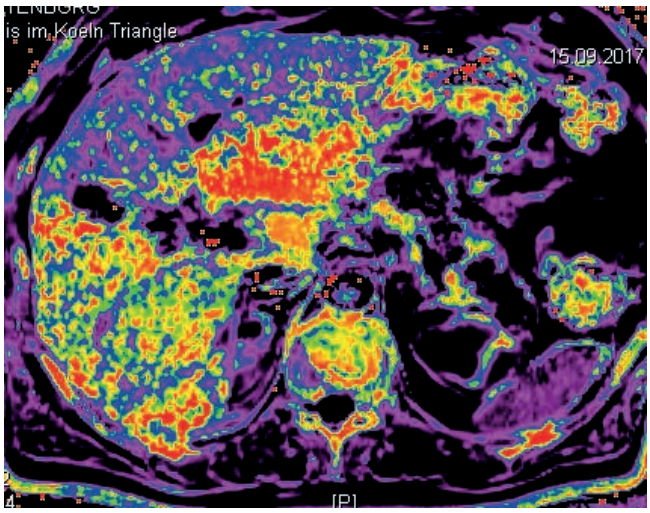

Lebereisenbestimmung MRT T2 mapping

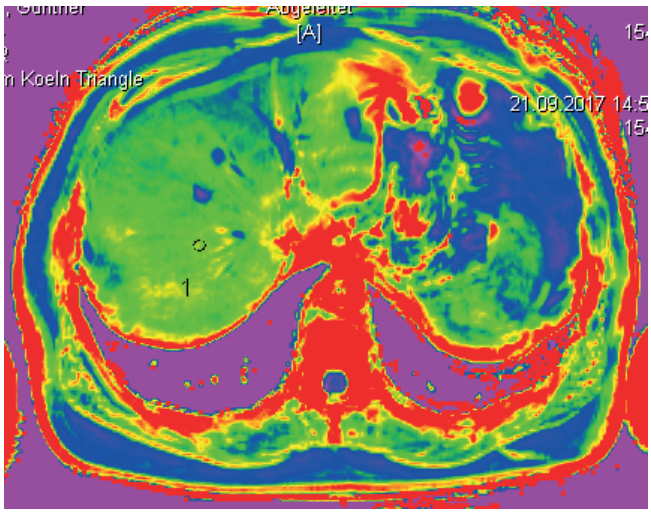

Normaler Lebereisengehalt MRT R2stern

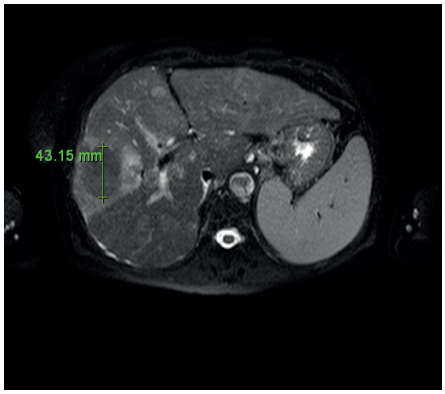

Leberzirrhose Regeneratknoten
MRT T2W FS

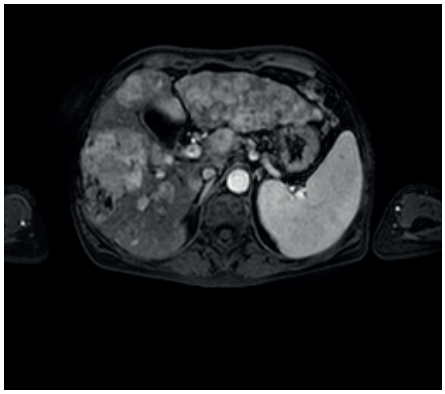

Leberzirrhose Regeneratknoten
MRT T1W KM

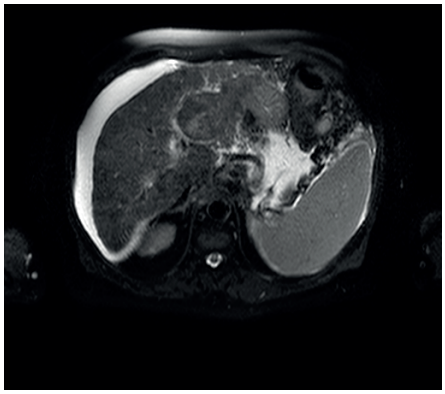

Leberzirrhose, hepatozelluläres Karzinom HCC dd Regeneratknoten

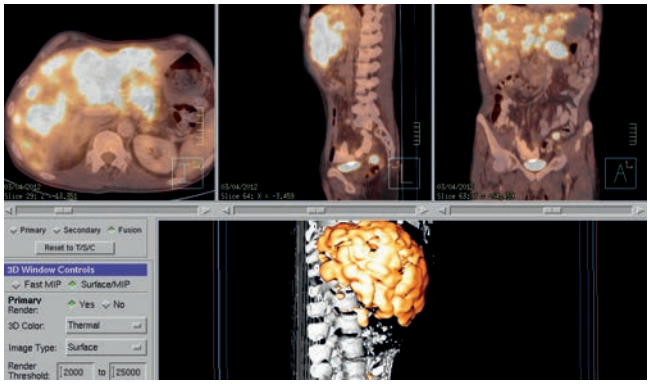

Pankreaskarzinom Lebermetastasen FDG-PET/CT

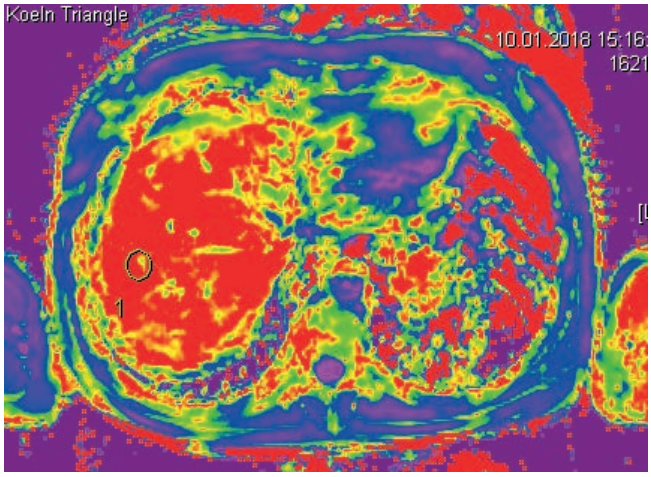

Lebereisenbestimmung R2stern Karte MRT

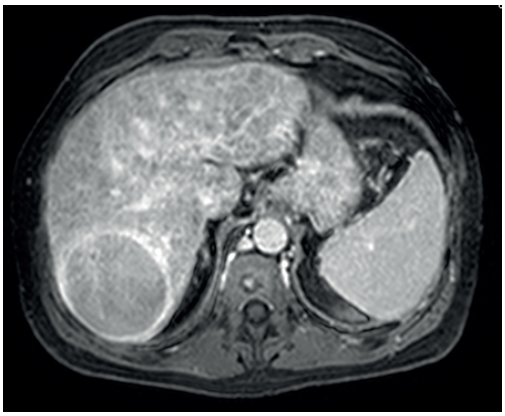

Gut differenziertes trabekuläres
Leberzellkarzinom Leberzirrhose

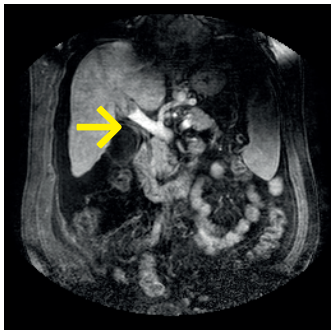

Pfortaderthrombus

MRCP Praepapillaeres
Konkrement

Cholangitis Amputation intrahepat Verzweigungen MRCP

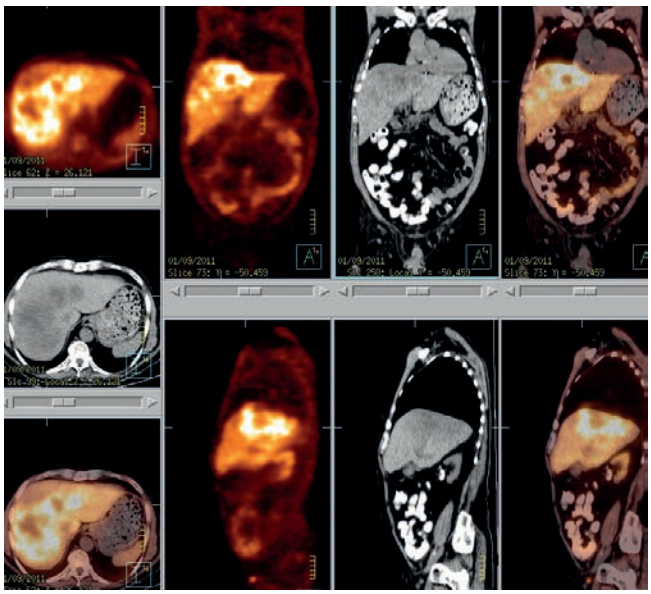

Prostatakarzinom Lebermetastasen Cholin-PET/CT

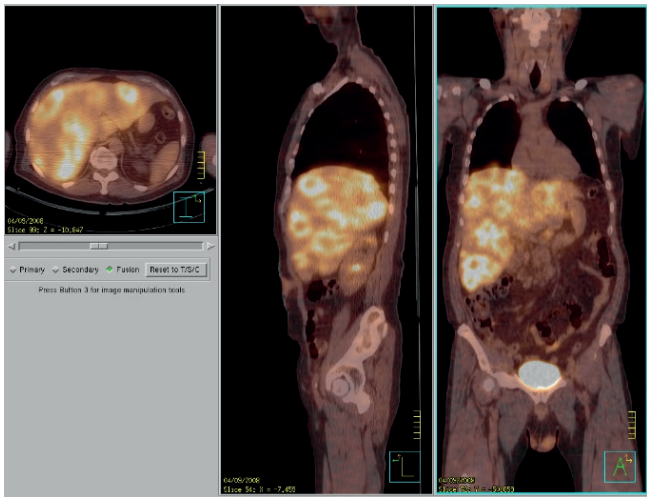

Lebermetastasen FDG-PET/CT

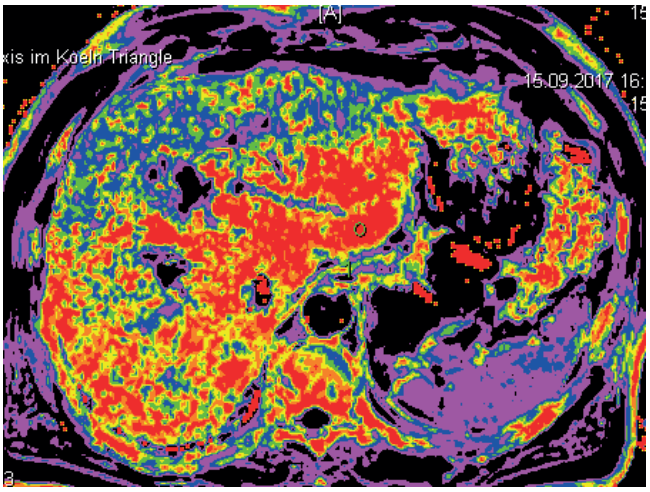

Haemochromatose Lebereisenbestimmung MRT T2mapping

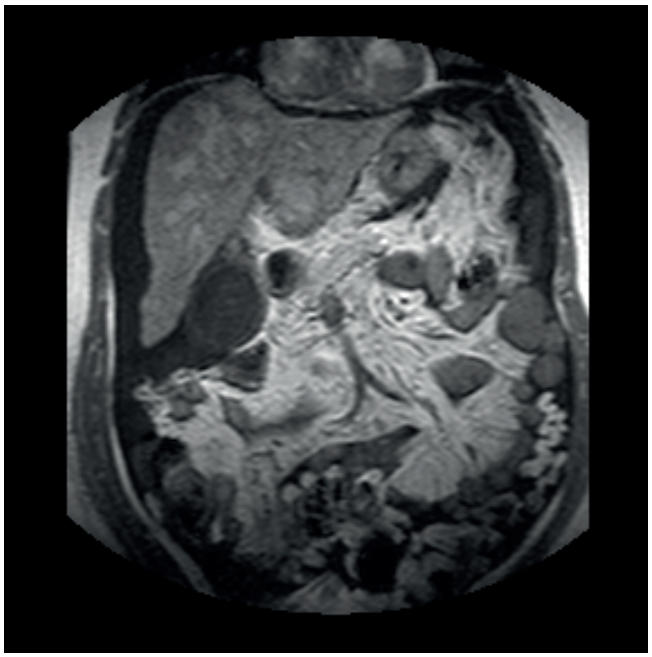

Noduläre regenerative Hyperplasie Leberzirrhose Aszites MRT T1W nativ

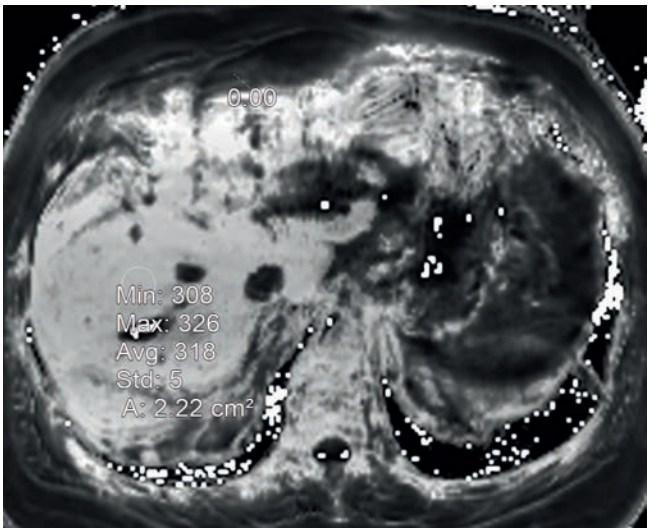

Haemochromatose Lebereisenbestimmung MRT R2* map